

1 Hoe herken je neonatale cholestase?

Baby is geel ≥ 3 weken na geboorte



Check:

- Huid *
- Oogwit
- Handpalmen
- Voetzolen
- Tandvlees

* Moeilijk bij getinte huid

Baby heeft ontkleurde ontlasting



Ontkleurd	Gekleurd
1 <input type="checkbox"/>	4 <input type="checkbox"/>
2 <input type="checkbox"/>	5 <input type="checkbox"/>
3 <input type="checkbox"/>	6 <input type="checkbox"/>
	7 <input type="checkbox"/>

2 Combineer deze bevindingen in de kruistabel en lees wat je moet doen

3

	<3 weken	≥ 3 weken
Geen icterus		
Icterus		

Lees de cel waar de lijnen elkaar kruisen

<3 weken

≥ 3 weken

Ontkleurd (1-3)

Gekleurd (4-7)

Ontkleurd (1-3)

Geen icterus

Verwijs met spoed naar de kinderarts

Geen actie nodig

Laat met spoed bloedonderzoek doen

Icterus

Verwijs met spoed naar de kinderarts

Laat met spoed bloedonderzoek doen

Laat met spoed bloedonderzoek doen

4

Welk bloedonderzoek?

- Direct bilirubine [a]
- Totaal bilirubine [b]

Wanneer verwijzen?

Totaal bilirubine $\geq 50 \mu\text{mol/L}$
en directe fractie $>20\%$
 → Oftewel: $[a]/[b] > 0.20$

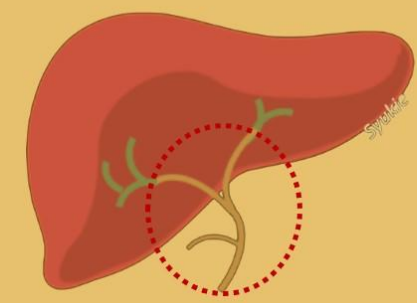
Naar wie verwijzen?

Kinderarts

Hoe snel verwijzen?

Uiterlijk de eerstvolgende werkdag

5 REAGEER SNEL! Ook i.g.v. borstvoeding of milde icterus



Bij een gestoorde galafloed kan een tekort aan vitamine K ontstaan met inwendige bloedingen als gevolg